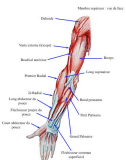



Topographie de l'avant bras

Dr Marchaland
Praticien hospitalier
Chirurgie orthopédique et traumatologie

Institut sup. ostéopathie - Anat P2

1

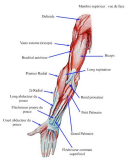

Généralités

- Région complexe tant sur le plan anatomique que fonctionnel
- Limites:
 - En haut: plan horizontal à 4 cm sous l'épicondyle médial
 - En bas: plan horizontal au dessus de la styloïde ulnaire
 - En dehors: ligne entre épicondyle latéral et styloïde radiale
 - En dedans: ligne entre épicondyle médial et styloïde ulnaire

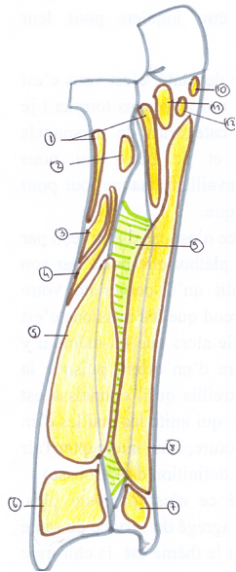
Institut sup. ostéopathie - Anat P2

2

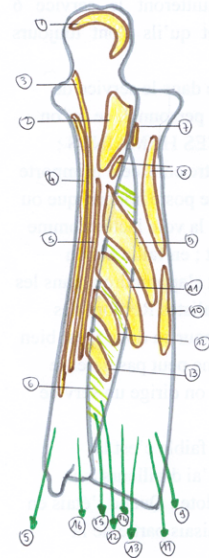


Plan ostéo - fibreux

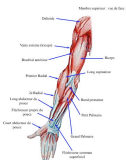- Radius
- Ulna
- Radio – ulnaire proximale et distale
- Membrane inter - osseuse



Vue antérieure



Vue postérieure



Vue antérieure

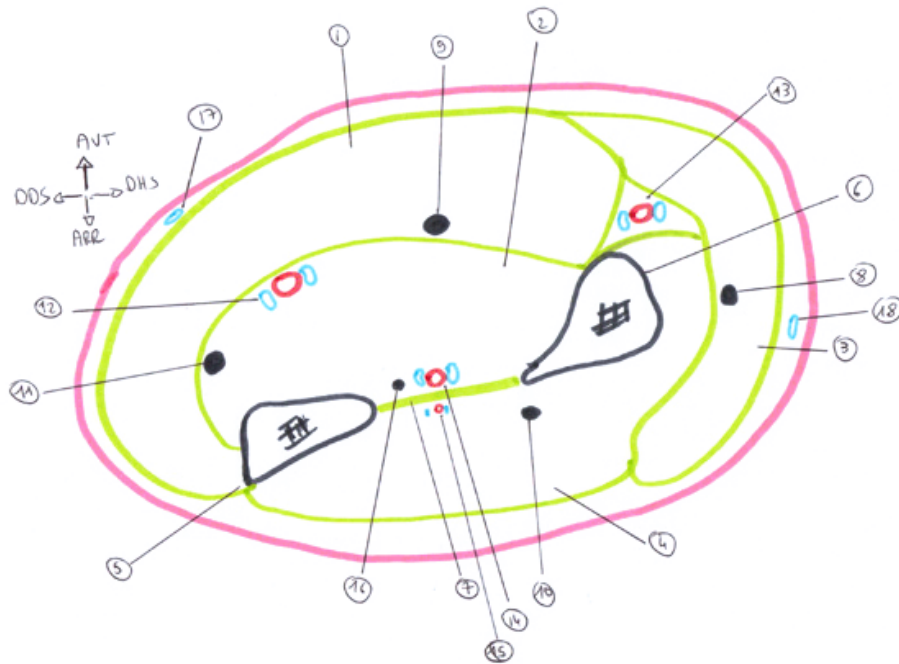
1. Supinateur
2. Biceps
3. Rond pronateur
4. FCS
5. FP pouce
6. Carré pronateur
7. Carré pronateur
8. FCP
9. MIO
10. FCS
11. Brachial
12. Rond pronateur

Vue postérieure

1. Triceps
2. Anconé
3. Fléchisseur ulnaire du carpe
4. FCP
5. Extenseur ulnaire du carpe
6. MIO
7. Biceps
8. Supinateur
9. Long abducteur du pouce
10. Rond pronateur
11. Court extenseur du pouce
12. Long extenseur du pouce
13. Long extenseur radial du carpe
14. Cour extenseur radial du carpe
15. Extenseur commun des doigts
16. Extenseur propre du V



Aponévroses et loges musculaires



Institut sup. ostéopathie - Anat P2

7

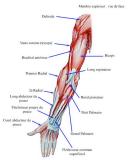

Aponévroses et loges musculaires

1. Loge antérieure superficielle
2. Loge antérieure profonde
3. Loge latérale
4. Loge postérieure
5. Ulna
6. Radius
7. MIO
8. Branche antérieure sensitive du nerf radial
9. Nerf médian
10. Branche postérieure motrice du nerf radial
11. Nerf ulnaire
12. Artère et veines ulnaires
13. Artère et veines radiales
14. Artère et veines interosseuses antérieures
15. Artère et veines interosseuses postérieures
16. Nerf interosseux antérieur
17. Veine ulnaire superficielle
18. Veine radiale superficielle

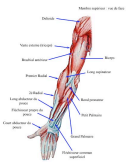Institut sup. ostéopathie - Anat P2

8



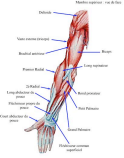Région antérieure

- Plan profond
- Plan moyen
- Plan superficiel



Région antérieure: plan profond

- Carré pronateur (également muscle du poignet)
 - Origine: face antérieure radius
 - Terminaison: face antérieure ulna
 - Action: pronateur
 - Innervation: nerf interosseux antérieur (médian)



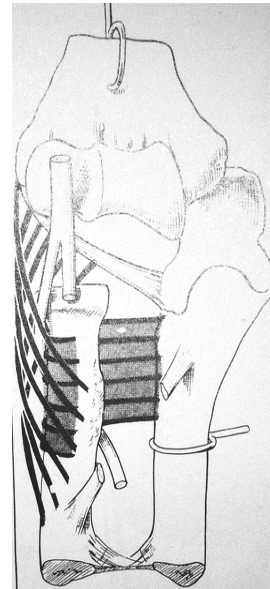
Région antérieure: plan profond

- Supinateur (épicondyliens)

- 2 faisceaux:

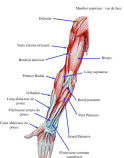- Superficiel, oblique
- Profond, horizontal

- Entre les 2: branche postérieure motrice du nerf radial



- Action: supination (synergie avec biceps)

- Innervation: branche postérieure du nerf radial



Région antérieure profonde

- Long fléchisseur propre du pouce

- Origine: face antérieure radius, face externe apophyse coronoïde
- Trajet : loge profonde, tendon passe canal carpien
- Terminaison: face antérieure base P2 du pouce
- Action: flexion P2 sur P1
- Innervation: nerf médian

- Fléchisseur commun profond des doigts

- Origine: face antérieure de l'ulna, MIO, sous tubérosité bicipitale
- Trajet: loge profonde, tendons passent dans le canal carpien, doigts entre les 2 chefs tendineux du FCS
- Terminaison: face antérieure base P3 des doigts
- Action: flexion P3 sur P2
- Innervation: nerf médian (2^{ème} et 3^{ème} doigts), nerf ulnaire (4^{ème} et 5^{ème} doigts)



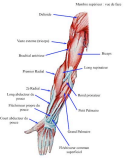Région antérieure: plan moyen

- Long extenseur radial du carpe
 - Origine: épicondyle latéral et CIML
 - Trajet : loge latérale de l'avant bras sous le brachio - radialis
 - Terminaison: face dorsale base M2
 - Action: extension abduction main
 - Innervation: branche postérieure nerf radial
- Court extenseur radial du carpe
 - Origine: épicondyle latéral
 - Trajet: loge latérale de l'avant bras sous le brachio – radialis en arrière du LERC
 - Terminaison: face dorsale base M3
 - Action: extension directe de la main, contraction synergique avec LERC et EUC
 - Innervation: branche postérieure nerf radial



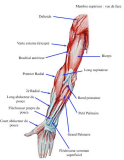Région antérieure: plan moyen

- Fléchisseur commun superficiel
 - Origine: 1 chef huméro – ulnaire et un chef radial, arcade entre 2
 - Trajet: loge antérieure superficielle, canal carpien, doigts (bifurcation)
 - Terminaison: tendon bifurqué en regard de P1, insertion face antéro - latérale et médiale de P2
 - Action: flexion P2 sur P1
 - Innervation: nerf médian



Région antérieure: plan superficiel

- Huméro – stylo - radial
 - Origine: moitié inférieure bord latéral humérus, CIML
 - Trajet: loge latérale
 - Terminaison: styloïde radiale
 - Action: flexion du coude main en pronation, supination qd main en pronation complète
 - Innervation: Nerf radial



Région antérieure: plan superficiel

- Rond pronateur
 - Origine: chef huméral (épicondyle médial, CIMM), chef ulnaire
 - Trajet: trajet oblique, loge antérieure
 - Terminaison: tiers moyen face latérale radius
 - Action: pronateur, fléchisseur accessoire
 - Innervation: Nerf médian



Région antérieure: plan superficiel

- Fléchisseur radial du carpe
 - Origine: épitrochlée et arcade du FCS
 - Trajet: trajet loge antérieure, canal carpien
 - Terminaison: face antérieure base de M2, expansions sur M3 et trapèze
 - Action: fléchisseur main sur avant bras, abduction
 - Innervation: Nerf médian



Région antérieure: plan superficiel

- Long palmaire
 - Origine: épitrochlée et MIO
 - Trajet: trajet loge antérieure
 - Terminaison: sur le LAAC, sur aponévrose des éminences thénar et hypothénar
 - Action: fléchisseur direct main sur avant bras
 - Innervation: Nerf médian



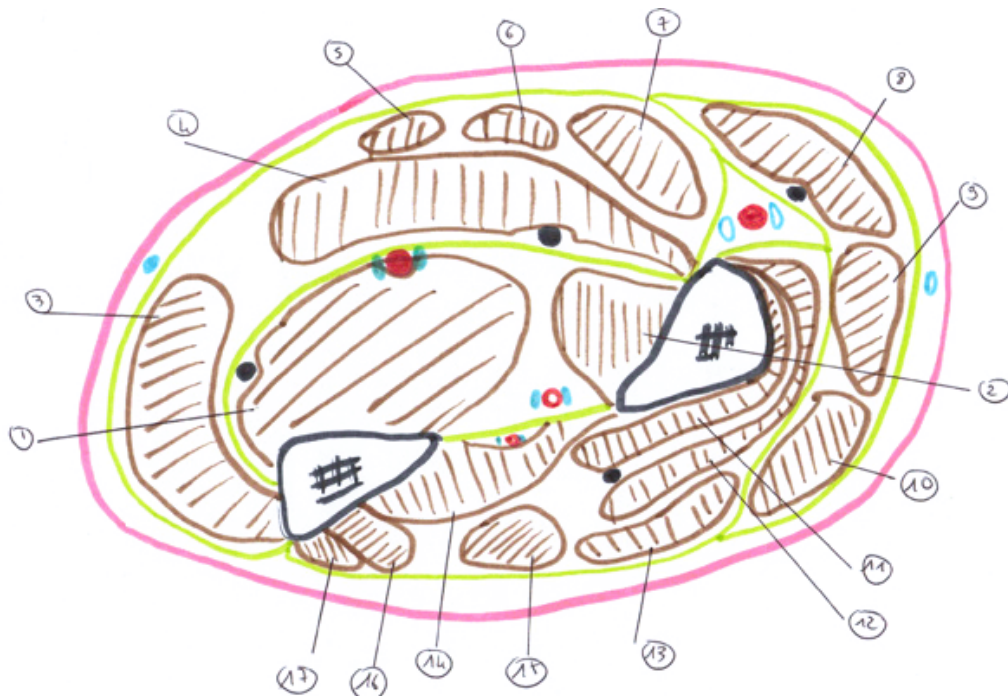Région antérieure: plan superficiel

- Fléchisseur ulnaire du carpe
 - Origine: épitrochlée et pourtour de l'extrémité proximale de l'ulna
 - Trajet: trajet loge antérieure, partie médiale
 - Terminaison: pisiforme, hamatum
 - Action: fléchisseur main sur avant bras, adduction
 - Innervation: Nerf ulnaire



Région antérieure

Coupe horizontale de l'avant bras passant au 1/3 supérieur 1/3 moyen





1. FCP
2. FP pouce
3. Fléchisseur ulnaire du carpe
4. FCS
5. Long palmaire
6. Fléchisseur radial du carpe
7. Rond pronateur
8. Huméro – stylo – radial
9. Long extenseur radial du carpe
10. Court extenseur radial du carpe
11. Supinateur: faisceau profond
12. Supinateur: faisceau superficiel
13. Extenseur commun des doigts
14. Long abducteur du pouce
15. Extenseur propre du V
16. Court extenseur du pouce
17. Extenseur ulnaire du carpe



Région postérieure: plan profond

- Long abducteur du pouce
 - Origine: face postérieure de l'ulna, radius, MIO
 - Trajet: trajet loge postérieure, partie latérale
 - Terminaison: tendon dans tabatière anatomique puis fixation sur base de M1
 - Action: abduction du pouce
 - Innervation: Nerf radial



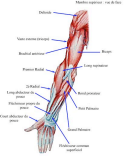Région postérieure: plan profond

- Court extenseur du pouce
 - Origine: face postérieure de radius, MIO sous le LAP
 - Trajet: trajet loge postérieure, partie latérale
 - Terminaison: tendon dans tabatière anatomique puis fixation sur face dorsale de P1 pouce
 - Action: extension de P1, +/- abduction du pouce
 - Innervation: Nerf radial



Région postérieure: plan profond

- Long extenseur du pouce
 - Origine: face postéro - latérale ulna
 - Trajet: trajet loge postérieure, partie latérale
 - Terminaison: tendon dans tabatière anatomique puis fixation sur face dorsale de P2 pouce
 - Action: extension de P2, +/- abduction du pouce
 - Innervation: Nerf radial



Région postérieure: plan profond

- Extenseur propre de l'index
 - Origine: face postéro - latérale ulna et MIO
 - Trajet: trajet loge postérieure, partie latérale
 - Terminaison: face dorsale de P1 P2 P3 index
 - Action: extension index
 - Innervation: Nerf radial



Région postérieure: plan superficiel

- Anconé
 - Origine: épicondyle latéral
 - Trajet: court oblique en bas et dedans
 - Terminaison: face postéro – médiale olécrâne
 - Action: extension avant bras sur bras, action synergique avec le triceps
 - Innervation: Nerf radial



Région postérieure: plan superficiel

- Extenseur ulnaire du carpe
 - Origine: épicondyle latéral et crête ulnaire
 - Trajet: loge postérieure, face postérieure de la tête de l'ulna
 - Terminaison: face postérieure base de M5
 - Action: extension adduction de la main
 - Innervation: Nerf radial



Région postérieure: plan superficiel

- Extenseur propre du V
 - Origine: épicondyle latéral
 - Trajet: loge postérieure, tendon face postérieure de l'articulation radio – ulnaire distale
 - Terminaison: face dorsale P1 P2 P3 du V
 - Action: extension du V, +/- extension main sur avant bras
 - Innervation: Nerf radial



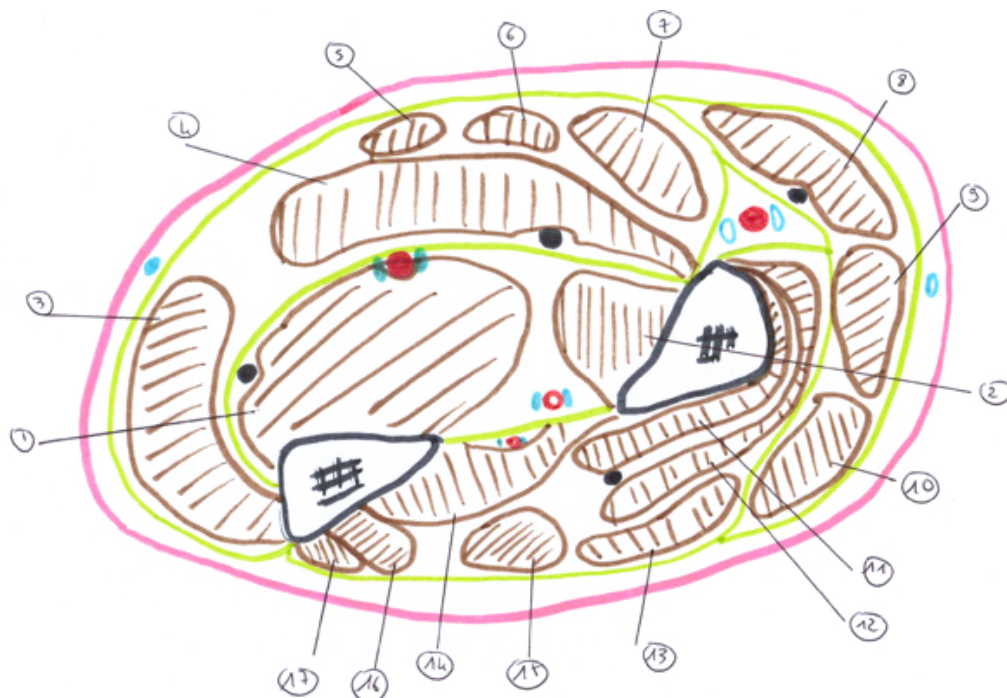Région postérieure: plan superficiel

- Extenseur commun des doigts
 - Origine: épicondyle latéral
 - Trajet: loge postérieure, tendon commun se divise en 4 au 1/4 inférieur de l'avant bras
 - Terminaison: face dorsale P1 P2 P3 des D1234
 - Action: extension des D1234 sur M1234, +/- extension main sur avant bras
 - Innervation: Nerf radial



Région postérieure

Coupe horizontale de l'avant bras passant au 1/3 supérieur 1/3 moyen

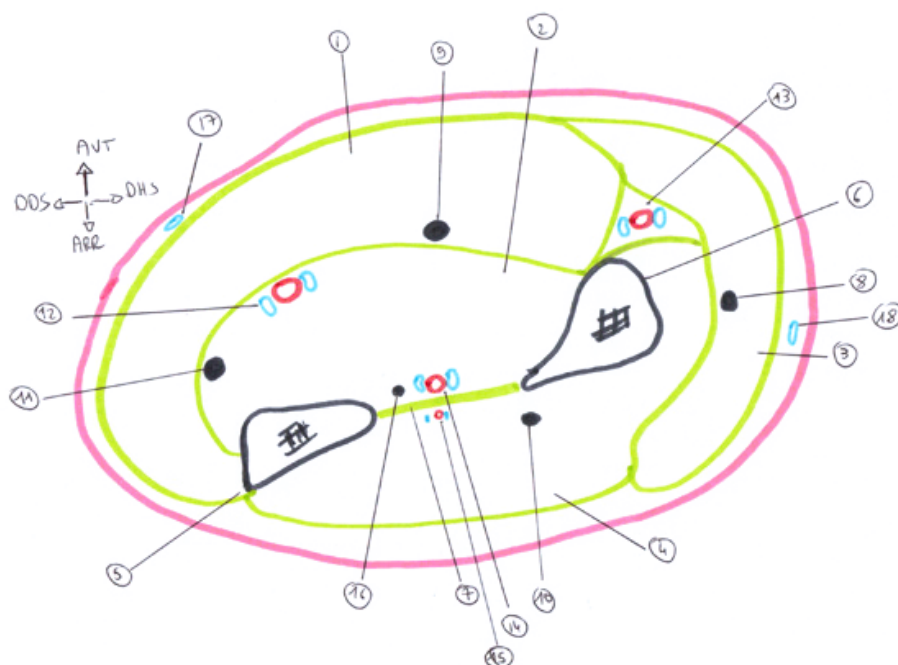




1. FCP
2. FP pouce
3. Fléchisseur ulnaire du carpe
4. FCS
5. Long palmaire
6. Fléchisseur radial du carpe
7. Rond pronateur
8. Huméro – stylo – radial
9. Long extenseur radial du carpe
10. Court extenseur radial du carpe
11. Supinateur: faisceau profond
12. Supinateur: faisceau superficiel
13. Extenseur commun des doigts
14. Long abducteur du pouce
15. Extenseur propre du V
16. Court extenseur du pouce
17. Extenseur ulnaire du carpe



Éléments vasculo – nerveux de l'avant – bras





1. Loge antérieure superficielle
2. Loge antérieure profonde
3. Loge latérale
4. Loge postérieure
5. Ulna
6. Radius
7. MIO
8. Branche antérieure sensitive du nerf radial
9. Nerf médian
10. Branche postérieure motrice du nerf radial
11. Nerf ulnaire
12. Artère et veines ulnaires
13. Artère et veines radiales
14. Artère et veines interosseuses antérieures
15. Artère et veines interosseuses postérieures
16. Nerf interosseux antérieur
17. Veine ulnaire superficielle
18. Veine radiale superficielle



Artère radiale

- Origine: artère brachiale
- Trajet et rapports: trajet oblique en bas et dehors, accompagnée de la branche antérieure sensitive du nerf radial
 - Gouttière anté – brachiale
 - ✓ Paroi latérale et antérieure: muscle huméro – stylo – radial (muscle satellite)
 - ✓ Paroi postérieure: muscles supinateur rond pronateur, FCS, long fléchisseur propre du pouce, carré pronateur,
 - ✓ Paroi médiale : muscles rond pronateur, FCS, fléchisseur radial du carpe
 - Gouttière du pouls (poignet): superficielle
 - Paroi latérale: muscle huméro – stylo – radial
 - Paroi médiale: fléchisseur radial du carpe



- Tabatière anatomique: courbe autour du bord latéral du carpe, partie dorsale de l'articulation trapézo – métacarpienne sous les tendons du long abducteur et du court extenseur du pouce, premier espace inter – métacarpien (paume de la main)

- Collatérales: a. récurrente radiale antérieure, a. radio – palmaire, a. transverse antérieure du carpe
- Terminaison: arcade palmaire profonde



Artère ulnaire

- Origine: artère brachiale
- Trajet : trajet oblique puis vertical passe sous le rond pronateur et l'arcade du FCS, descend dans la loge antérieure de l'avant bras vers le poignet dans le canal de Guyon (ligament annulaire antérieur du carpe en arrière, son expansion aponévrotique en avant, face latérale du pisiforme)
- Terminaison: arcade palmaire superficielle
- Rapports
 - Avant bras : avec le nerf médian à son origine puis dans la loge antérieure de l'avant bras avec le nerf ulnaire entre le fléchisseur ulnaire du carpe en dedans, le FCP puis le carré pronateur en arrière, le FCS en dehors



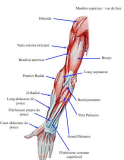Artère ulnaire

- Rapports

- Poignet: le nerf ulnaire en dedans et les veines ulnaires, le tendon fléchisseur ulnaire du carpe en dedans, le carré pronateur en arrière; dans le canal de Guyon uniquement le nerf et les veines

- Collatérales

- Pli du coude : tronc des récurrentes ulnaires, tronc des interosseuses
- Avant bras : pas de collatérales
- Poignet: a. ulno – dorsale, a. transverse antérieure du carpe, a. ulno – palmaire , rameaux carpiens antérieurs



Artère interosseuse antérieure

- Origine: branche antérieure du tronc des interosseuses (a. ulnaire)
- Trajet et rapports: vertical en avant de la membrane interosseuse (accompagné du nerf interosseux antérieur (nerf médian))
- Terminaison: anastomose avec l'interosseuse postérieure
- Collatérales: a. nourricière de l'ulna et du radius, a. du nerf médian

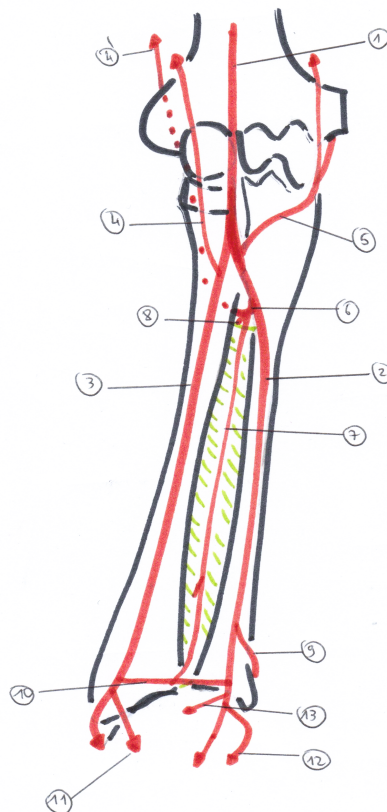


Artère interosseuse postérieure

- Origine: branche postérieure du tronc des interosseuses (a. ulnaire)
- Trajet et rapports: vertical en arrière de la membrane interosseuse (accompagné du nerf interosseux postérieur(nerf radial)
- Terminaison: anastomose avec l'interosseuse antérieure
- Collatérales: a. musculaires, a. récurrente radiale postérieure



Réseau artériel de l'avant bras





Réseau artériel avant bras

1. A. brachiale
2. A. ulnaire
3. A. radiale
4. A. récurrente radiale antérieure (radiale) et 4' : a. RR postérieure (ulnaire)
5. Tronc des récurrentes ulnaires
6. Tronc des interosseuses
7. A. interosseuse antérieure
8. A. interosseuse postérieure
9. A. ulno - dorsale
10. A. transverse antérieure du carpe
11. A. radio palmaire
12. A. ulno palmaire
13. Rameau carpien

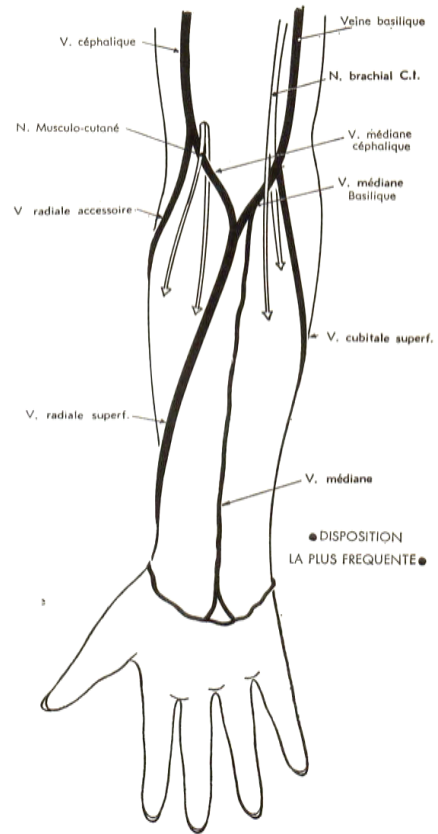


Réseau veineux de l' avant bras

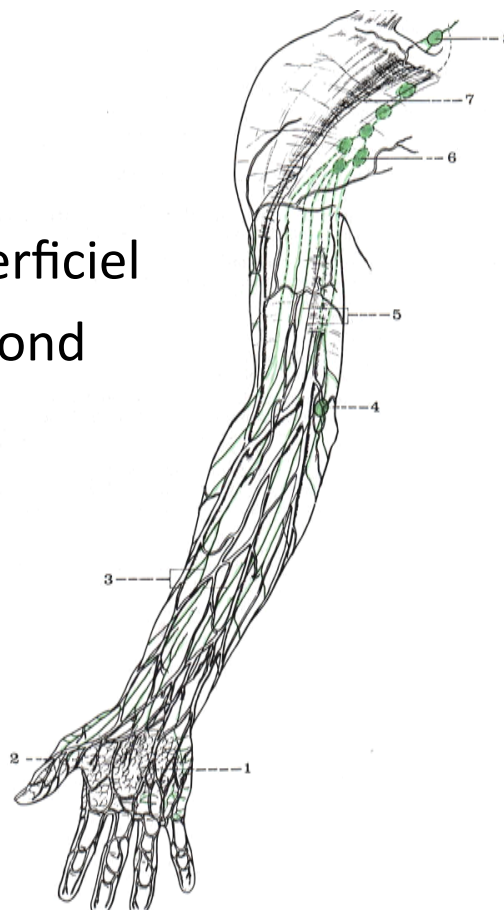
- Réseau veineux profond (2 veines par artère)
 - Veine radiale
 - Veine ulnaire
 - Veines interosseuse antérieures et postérieures
- Réseau veineux superficiel
 - V. radiale et ulnaire superficielle
 - V. médiane



- Veines de l'avant bras



- Drainage superficiel
- Drainage profond





Drainage lymphatique superficiel

- Vaisseaux superficiels: drainage de la lymphe des tissus cellulaires, cutanés et sous-cutanés
- Nœuds lymphatiques superficiels :
 - Ulnaires : ils se trouvent au niveau de l'épicondyle médial, au contact de la veine basilique.



Drainage lymphatique profond

- Drainage de la lymphe des structures musculaires, osseuses, et articulaires, et la lymphe qui est au contact avec des veines ou des artères profondes
- Nœuds lymphatiques profonds (au contact des artères et veines profondes): radiaux, ulnaires, et interosseux.



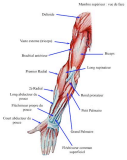Nerf médian

- Innervation motrice :
 - Rond pronateur
 - FCS
 - Fléchisseur radial du carpe
 - Long palmaire
 - Fléchisseur propre du pouce
 - FCP du 2^{ème} et 3^{ème} doigt
 - Carré pronateur (nerf interosseux antérieur)
- Rôle moteur
 - Pronation
 - Flexion poignet
 - Flexion doigts
 - Flexion accessoire avant bras



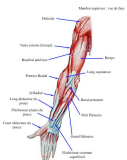Nerf ulnaire

- Innervation motrice :
 - Fléchisseur ulnaire du carpe
 - FCP du 4^{ème} et 5^{ème} doigt
- Rôle moteur
 - Flexion poignet
 - Flexion doigts (P3) 4^{ème} et 5^{ème} doigt
 - Flexion accessoire avant bras



Nerf radial

- Innervation motrice :
 - Supinateur
 - Tous les muscles de la loge dorsale et latérale
- Rôle moteur
 - Flexion avant bras
 - Extension avant bras, poignet, doigts
 - Supination



Innervation sensitive superficielle

- Face antérieure de l'avant bras (de dedans en dehors)
 - Brachial cutané médial
 - Musculo - cutané
- Face postérieure de l'avant bras (de dedans en dehors)
 - Brachial cutané médial
 - Radial
 - Musculo - cutané

